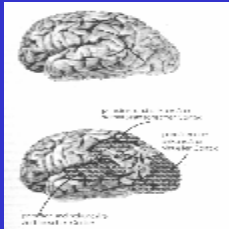


## Der Parietallappen



---

---

---

---

---

---

---

---

## Der Parietallappen

- Anatomie:
  - anterior - Sulcus centralis
  - ventral - Fissura lateralis
  - dorsal - Gyrus cinguli
  - posterior - Sulcus parieto - occipitalis
- Regionen:
  - Gyrus postcentralis: Areal 1,2,3
  - Lobus parietalis superior: Areal 5,7
  - Lobus parietalis inferior: Areal 40,43
  - Gyrus Angularis

---

---

---

---

---

---

---

---

## Der Parietallappen

- Drei funktionale Zonen:
  - Anteriore Zone: Areale 1,2,3,4,3, Teile von 5
    - aus primärem und sekundärem somatosensorischem Cortex aufgebaut
  - posteriore Zone (1): Areal 7
  - posteriore Zone (2): Areale 39,40
    - beide Zonen = tertiärer Cortex (=posteriorer parietaler Cortex)

---

---

---

---

---

---

---

---

## Der Parietallappen

- Hauptafferenzen zum posterioren parietalen Cortex:
  - aus Pulvinar im posterioren Teil des Thalamus
- Projektion des Parietallappens zu:
  - frontalen Assoziationscortex
  - temporalen Assoziationscortex
  - subcorticale Strukturen:
    - Pulvinar, Striatum, Mittelhirn, Rückenmark = Leitsystem bei der Kontrolle von Bewegungen im Raum

---

---

---

---

---

---

---

---

## Gehirn und personaler Raum

- **Das somatosensorische System**
  - 3 synaptische Schaltstellen
    - Medulla oblongata - kreuzen auf Gegenseite
    - Thalamus - Nucl.ventralis posterior
    - vorderer Parietallappen - primärer somatosensorischer Cortex (S-I)
  - Projektion in den hinteren Parietallappen-Körperempf., Planung von Bewegungen
- sensorischer „Homunculus“ (Penfield, Rasmussen)
- seriell organisiert, mit einigen parallel arbeitenden Komponenten

---

---

---

---

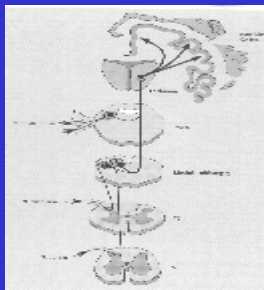
---

---

---

---

## Die Somatosensorische Projektionsbahn



---

---

---

---

---

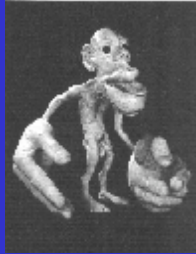---

---

---

## Das somatosensorische System

- *Exterozeptives System*
- *propriozeptives System*
  - interozeptiv:z.B.RR
- multimodales System
  - Berührung,Druck
  - Positionssinn (Kinästhesie)-Muskeln und Gelenke
    - Positionssinn für Körperteile in Ruhe
    - Wahrnehmung der Körperteilbewegungen
  - Hitze und Kälte



---

---

---

---

---

---

---

---

## Der Parietallappen

- Zwei unabhängige Funktionen:
  - somatische Empfindungen und Wahrnehmungen
  - Integration sensorischer Informationen aus somatischen und visuellen Regionen (=posteriore parietale Zonen) - Kognition

---

---

---

---

---

---

---

---

## Das somatosensorische System

- Zentrales primäres Feld
  - nicht besonders abgehoben, mulimodal
  - Areal 3b
- Sekundäres Projektionsareal (1)
  - Areale 3a,2,1
- Sekundäres Projektionsareal (2)
  - Areale 5,7
- Tertiäres Projektionsareal
  - Areale 7,40

---

---

---

---

---

---

---

---

## Gehirn und personaler Raum

- Für jede Sinnesmodalität gibt es einen Homunculus
  - Area 3a : Sensorische Information für Muskeln und Gelenken (Proprioception der Gliedmaßen)
  - Area 3b : Informationen aus der Haut (Tasten)
  - Area 1 : Weiterverarbeitung von sensorischer Hautinformation
  - Area 2 : Kombination von Haut und Muskel-, Gelenkinformation (Größen und Formerkennung)

---

---

---

---

---

---

---

---

## Die Funktion des parietalen Cortex

- Bildung eines einheitlichen Perzepts aus verschiedenen sensorischen Ereignissen
- Kodierung der räumlichen Zuordnung sensorischer Informationen
- Bildung abstrakter Begriffe (gedankliche Prozesse)

---

---

---

---

---

---

---

---

## Gehirn und personaler Raum

- M. Merzenich u.a.
  - Affenexperimente:
    - Übung stärkt und erweitert die corticale Repräsentation der eingesetzten Finger
      - Fingereinsatz zum Futtergewinn
    - Lernprozesse und genetische Verknüpfungsmuster beeinflussen die Körperoberflächenkarten
      - vernähte Finger, Armafferenzdurchtrennung

---

---

---

---

---

---

---

---

## Gehirn und personaler Raum

- Jeder Körperteil ist in vier verschiedenen neuronalen Karten repräsentiert, von denen jede Inputs von bestimmten Rezeptortypen empfängt.
- Anstieg in der Komplexität der neuronalen Antwort
- **Rezeptives Feld** = das sensorische Gebiet, das dieselbe Nervenzelle erregt
- **Informationsintegration**
  - Informationen von verschiedenen Reizarten laufen an gemeinsamen Zellen zusammen
  - Antworteigenschaften der Neuronenverarbeitungsebene werden komplexer
  - die Größe eines rezeptiven Feldes nimmt mit steigendem Verarbeitungsniveau zu

---

---

---

---

---

---

---

---

## Gehirn und Raumerfahrung

- **Posteriorer- parietaler Cortex (B 5 , 7)**
    - Projektion vom primären und sekundären somatosensorischen Feld des vorderen parietalen Cortex
    - Fasern des visuellen und auditorischen Systems
- = räumliche Wahrnehmung; gerichtete Aufmerksamkeit

---

---

---

---

---

---

---

---

## Asymmetrie tertiärer sensorischer Funktionen

- links parietotemporal
  - Verarbeitung symbolisch-analytischer Informationen bei Sprache und Rechenvorgängen
    - Gyrus angularis, supramarginalis Areal 39,40
- rechts parietotemporal
  - Analyse visueller, auditorischer und somatosensorischem Informationen im Hinblick auf den Ursprungsort des Wahrgenommenen
    - J.Piaget: ab 10.Lj

---

---

---

---

---

---

---

---

## Läsion im linken Parietallappen insbesondere Areal 40-Kontrolle komplexer Bewegungen



---

---

---

---

---

---

---

---

## Läsionen im Parietallappen

- Linker hinterer Parietallappen
  - Aphasien - Sprachstörungen
  - Agnosien - Unfähigkeit Objekte zu erkennen
  - Astereognosie - Unfähigkeit Objekte durch tasten zu erkennen

---

---

---

---

---

---

---

---

## Lobus parietalis inferior

- Warrington u.a.
  - Läsion des rechten Parietallappen
    - Beeinträchtigung der Fähigkeit, unter einem gewohnten Blickwinkel dargestellte Objekte zu erkennen.
      - Störung in der Zuordnung von Informationen zum Begriff und nicht in der Begriffsbildung

---

---

---

---

---

---

---

---

## Läsionen im Parietallappen

- Rechter hinterer Parietallappen
  - Agnosie - räumliche Beziehungen, eigener Körper
  - Neglect - Obwohl die Körpersensibilität intakt ist, wird die eine Körperhälfte ignoriert.

---

---

---

---

---

---

---

---

## Bilaterale Läsion des Parietallappen

- Balint - Syndrom (bilaterale Läsion Areal 39,40)
  - optische Ataxie
    - Blick etwa 35 - 40 Grad rechts neben Objekt gerichtet
    - Schwierigkeiten unter Führung der Augen nach Gegenständen zu greifen
    - Aufmerksamkeitshorizont umfaßt jeweils nur ein Objekt

---

---

---

---

---

---

---

---

## Contralateraler Neglect

- Denny-Brown; Chambers
  - rechte Parietallappenläsion
- *Amorphosynthese*
  - weil die Integration der räumlichen Eigenschaften von Reizen gestört ist
    - Reize werden wahrgenommen aber nicht räumlich genau eingeschätzt
- Critchley u.a.
  - lobus parietalis inferior
- Neglegt durch fehlerhafte Formen der *Aufmerksamkeit oder Orientierungsreaktion* verursacht.

---

---

---

---

---

---

---

---

## Posteriorer-Parietaler Assoziationskortex

- **Aktivierung**
  - posteriorer - parietaler Cortex
    - Aufmerksamkeitswechsel bei sensorischen Signalen
  - frontaler Cortex
    - Aufmerksamkeitswechsel wenn Stimulus zu einer Bewegungsantwort führt
- zwei getrennte Repräsentationen im p-p C
  - rechts: Aufmerksamkeitslenkung ins rechte und linke Gesichtsfeld
  - links: Aufmerksamkeitsrichtung in die rechte Gesichtshälfte

---

---

---

---

---

---

---

---

## Parietaler Cortex

ermöglicht die  
Aufmerksamkeit für die  
Manipulation von  
Gegenständen im Raum

---

---

---

---

---

---

---

---